

## Reporte de caso

# Tratamiento con Ozonoterapia Médica vía Insuflación Vaginal, en paciente femenina mexicana infectada con VPH 16,18. Reporte de caso

**Dra. María Ana Rivera Soto**

CINVESTAV, Universidad pública en Ciudad de México, México

**Dra. Nalleli Weber Chulia**

Universidad Nacional Autónoma de México, México

---

### Palabras clave

*VPH  
cardíaca crónica,  
ozonoterapia médica,  
influjovaginal.*

---

### Resumen

Siendo el cáncer cervicouterino uno de los principales tipos de cáncer a nivel mundial, con una alta tasa de mortandad; se han propuesto el uso de múltiples tratamientos, entre los más comunes se encuentran: la quimioterapia y radioterapia entre otros. La ozonoterapia médica ha tomado auge como tratamiento en padecimientos ginecológicos inflamatorios e infecciosos persistentes, debido a sus capacidades inmunoestimuladoras, de enzimas antioxidantes y por su propiedad germicida. Nosotros presentamos el caso de paciente mexicana con diagnóstico de lesión intraepitelial de alto grado por infección por VPH 16 y 18, la cual fue tratada por ozono medico vía influjovaginal (20 sesiones), la cual por reporte de colposcopia y qPCR remitió el cuadro estando libre de infección y sin cambios cervicales inflamatorios ni de transformación. La remisión del proceso pudiese responder a los cambios sistémicos relacionados a la ozonoterapia medica como son la peroxidación, activación de la angiogénesis, aumento de moléculas como interferón, factor de necrosis tumoral e interleucina 2 glutatión peroxidasa, catalasa, y superóxido dismutasa y a nivel vaginal como la presencia de IL-6 y mieloperoxidasa. Por lo cual nosotros concluimos que pudiese existir una correlación positiva entre el tratamiento y la remisión del proceso infeccioso y los cambios estructurales, sin embargo reconocemos que un falta más investigación del efecto puntal en pacientes tratados con ozonoterapia médica y el VPH.

---

## Keywords

---

HPV  
Medical Ozone therapy,  
Vaginal influx.

---

## Abstract

---

*Uterine-cervix cancer is the 4th cancer worldwide with high rate of mortality and incidence, it's been proposed several treatments as chemotherapy, radiotherapy among others. Medical ozonotherapy it has been used in gynecology in inflammatory and chronical infectious process due to immunoestimulatory ability, induction of antioxidant enzymes and the bactericide and virucide properties. We present a medical case of a Mexican patient diagnosed of High degree intraepithelial lesion by 16 and 18 HPV. She received vaginal influx of medical ozonotherapy (20 sessions). After the medical ozone treatment, it was report by colposcopy and qPCR no HPV infection and no cervical inflammatory or transformation changes. Remission of the epithelial changes and the no presence of HPV could response to the effects in blood circulation of the medical ozonotherapy as peroxidation, angiogenesis, upregulation of immune system ( Tumor necrosis factor, interleukina 2, interpheron), presence of peroxidase glutathion, catalase, dismutase superoxide and the vaginal effects as intreleukine -6 and myeloperoxidase. We conclude it is necessary further and deeper investigation of the effect in HPV infections of medical ozone-therapy, nevertheless we could find a positive correlation between treatment and remission of the HPV infection process and their structural changes*

### **Sugerencia sobre cómo citar este artículo:**

Rivera-Soto, María Ana. (2017). Tratamiento con Ozonoterapia Médica vía Insuflación Vaginal, en paciente femenina mexicana infectada con VPH 16,18. Reporte de caso. *Revista Española de Ozonoterapia*. Vol. 7, nº 1, pp 111-120

## INTRODUCCION

El cáncer cervicouterino (CaCu) es el cuarto tipo de cáncer en la mujer y el séptimo del total de tipos de cáncer, con mayor incidencia en países en vías desarrollo. En el 2012 se estimó 26,6000 muertes a nivel mundial (Ferlay J, 2013), siendo considerada como un problema de salud pública. En México en el 2008 de acuerdo a la OMS la tasa estandarizada de incidencia fue de 19.2x100 mil mujeres. El CaCu es una enfermedad con múltiples factores de riesgo, entre ellos se encuentra el tabaquismo, inicio de la vida sexual antes de los 18 años, relaciones sexuales de riesgo y co-infecciones infecciones de transmisión sexual.

Dentro de los mecanismos involucrados en el desarrollo de la carcinogénesis se encuentran rupturas en el DNA y la integración viral debido a la presencia de especies reactivas de oxígeno y de nitrógeno generadas en procesos inflamatorios crónicos, los cuales inducen a parte de daño oxidativo, proliferación celular, daño al DNA, síntesis de citosinas inflamatorias que pueden desarrollar una infección persistente (NF-KB), SNIP's en la haptoglobina la cual lleva a una modificación en la inmunomodulación local en epitelios debido al uso de hormonas sexuales esteroidales, inducción de arresto celular en Fase-S, G2 por múltiples componentes como el tabaco, daños en la maquinaria de reparación del DNA, modificaciones epigenéticas, desregulación en la regulación de miRNAs (Hernández-Hernández D. M., 2015; Senapati R., 2016) sin embargo el principal agente etiológico es el VPH (virus del papiloma humano).

El genoma del VPH está compuesto por 8 kb, encapsuladas en una cápside, incluye tres porciones: los genes tempranos (regulan la fase productiva y vegetativa del ciclo viral de vida), genes tardíos (codifican la cápside) y una región codificante llamada región de control largo (LCR) involucrados en la replicación y transcripción.

Dentro los 184 genotipos de VPH existen 3 clases de virus basado en su potencial oncogénico, de alto riesgo VPH 16,18, 31,33, 35, 39,45, 51, ,52, 56,59,68,73 y 82, de riesgo intermedio 26, 53 y 66, de riesgo bajo, 6, 11,40,42,43,44,54,61,70,72. Con mayor prevalencia VPH 16 y 18 en lesiones de alto grado cervicales (Trottien H, 2009; Bouvard V, 2009; Guan P, 2012). El CaCu de acuerdo a los estudios histopatológicos se clasifica en carcinoma escamoso celular (CSC) siendo este el tipo de cáncer más común el adenocarcinoma y carcinoma adenoescamoso. Las lesiones precancerosas la cuales progresan a CSC son neoplasias intraepiteliales cervicales y lesiones intraepiteliales escamosas, la cuales están clasificadas en lesiones de bajo grado, y lesiones de alto grado, donde se encuentra desregulada la expresión de genes tempranos del VPH en las células basales epiteliales (Senapati R., 2016).

Una vez diagnosticada la lesión por VPH por citología, colposcopia, prueba del ácido ascético, biopsias cervicales y serotipificación, dependiendo del grado de la lesión y los cambios morfológicos presentes, existen diversos tratamientos entre los cuales existen la crioterapia, conización cervical (Bhatla N., 2009), salpingooforectomía, disección de nódulos linfáticos, quimioterapia y radioterapia (Huang Y.T., 2012), sin embargo existen otras terapias coadyuvantes alternativas como la ozonoterapia. Se conoce como ozonoterapia (OT) a la técnica en la que se utiliza el ozono (O<sub>3</sub>) como terapia (Diaz Luis J., 2013). Se ha observado que la aplicación de la ozonoterapia medica mejora la actividad celular reestableciendo un equilibrio en el gradiente de óxido-reducción celular, induce la liberación de interferones, interleucinas (IL 6,2,4,8,10). El uso de la ozonoterapia medicinal estimula la producción de enzimas antioxidantes como glutatión peroxidasa, catalasa (Agosti I.D., 2016), hemoxigenasa 1, proteínas de shock térmico (Cardile V., 1995). Debido a la acción que tiene la ozonoterapia médica sobre el sistema inmune, se ha demostrado una acción bactericida y virucida. El ozono medico también es capaz de fungir como inmunomodulador, estimulando la actividad leucocitaria de interferones, así como componentes de inmunidad humoral (Diaz Luis J., 2013). Se ha reportado de igual manera la inactivación de virus y bacterias en respuesta al tratamiento con ozonoterapia médica debido al efecto oxidativo en la membrana y cápside de estos microorganismos. Referente a la infección por virus, se observa una disrupción en el ciclo de vida del mismo, debido a la formación de peroxidación en la membrana celular lo cual modifica el contacto del virus a la célula (Agosti I.D., 2016). En enfermedades como el cáncer, la hipoxia es un factor muy importante en la malignización del tumor; este tratamiento con ozonoterapia médica, aumenta la liberación de oxígeno debido a la disociación de la oxihemoglobolína modificando la carga en células de la membrana aumentado así la flexibilidad de la misma , lo que a su vez disminuye la viscosidad sanguínea , la resistencia arterial y aumenta de manera significativa la pO<sub>2</sub> disminuyendo la hipoxia en el tumor ,eliminado de gran manera el factor de riesgo para el desarrollo y malignización del cáncer. En enfermedades como el CaCu las cuales presentan múltiples factores de riesgo, pero su principal agente etiológico es el VPH; el uso de terapias coadyuvantes como la ozonoterapia médica, resultan benéficas tanto para el pronóstico como para el inhibir el desarrollo de la enfermedad y su evolución natural. Es de nuestro interés, presentar el caso de una paciente femenina mexicana diagnosticada con VPH tratada con ozonoterapia médica y los resultados posteriores al tratamiento.

## **PRESENTACIÓN DEL CASO**

Se recibe en consulta a paciente femenino de 28 años, con el diagnóstico por colposcopia y serotipificación de infección por VPH subtipo 16 y 18 por qPCR (Laboratorios Clínicos Azteca, solicitud CULF001582) y por colposcopia lesión intraepitelial de alto grado según clínica de displasias, además de presentar sensación ardorosa, prurito vaginal intenso y flujo blanquecino de 3 meses de evolución.

Sin antecedentes de enfermedades crónico degenerativas o quirúrgicas de importancia, con antecedentes gineco-obstétricos relevantes para el caso; inicio de vida sexual activa a los 16 años, uso de anticonceptivos orales, relaciones sexuales de riesgo (sin uso de preservativo y múltiples parejas).

Exploración física; se presenta paciente orientada, adinámica, signos vitales dentro de parámetros normales, cardiovascular, digestivo, óseo sin datos patológicos, exploración ginecológica se observa eritema, rubicundez en región vaginal, con desplantes blanquecinos grumosos abundantes y olor fétido.

Se indica tratamiento de ozonoterapia médica por insuflación vaginal para tratamiento de cervicovaginitis y VPH. Previa asepsia y antisepsia se realizan 20 sesiones en total siendo 1 sesión de insuflación vaginal programada cada 7 días. Se utilizó la concentración de 20 mg/mL. con un vol. de 1L a flujo continuo 0.1/min por 10 min. En todas y cada una de las sesiones. El procedimiento se realizó con un generador de ozono con reactor de ozono de cuarzo (marca Biozon), las insuflaciones vaginales se realizan previo lavado con agua ozonizada bidestilada, se utiliza sonda de alimentación de plástico estéril infantil calibre 8 FR (Nutricat) la cual se lubrico con jalea lubricante (Lubricaina), se utiliza dispositivo destructor de ozono. (Declaración de Madrid sobre la Ozonoterapia. Madrid. España: The International Scientific Committee of Ozone Therapy 2015).

Se indican óvulos vaginales de nistatina (100, 000 U) por 7 días. Al termino del tratamiento se pide serotipificación (Laboratorios Clínicos Azteca, solicitud RONF0087) y colposcopia de control, la cual reporto serotipificación negativa por qPCR, colposcopia se reporta satisfactoria, vulva y vagina normales, cérvix eutrófico, sin zonas de transformación, superficie lisa, bordes definidos, epitelio acetoblanco presente, cuello sano y sin alteraciones, recomendaciones seguimiento cada 6 meses según reporte entregado en la Clínica de displasias (Fig.1)

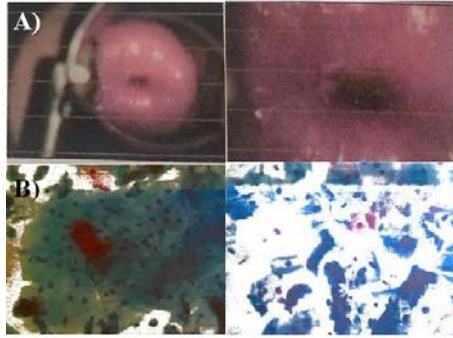


Fig. 1) Colposcopia de control post tratamiento de ozonoterapia médica vía inlfujo vaginal.  
A) COLPOSCOPIA: Satisfactoria; Cérvix : eutrófico; Zona de transformación: normal. Superficie :Lisa, Bordes: Definidos, Epitelio: Acetoblanco Presente Observaciones: Cuellos sano  
B) PAPANICOLAU (citología base líquida) : Cambios reactivos a inflamación moderada da, actividad estrogénica adecuada; Displasias y Carcinoma: negativo

## DISCUSIÓN

Siendo el CaCu una enfermedad multifactorial de etiología viral (VPH) con una incidencia y tasa de mortandad elevada a nivel mundial (Ferlay J, 2013) es de vital importancia la implementación de terapéuticas adecuadas para su tratamiento; se ha propuesto a la ozonoterapia medica como una propuesta alentadora debido a los efectos que produce está a nivel sistémico y local. Existen diversas vías de aplicación de ozonoterapia, insuflación rectal, autohemoterapia mayor y menor, inyección intramuscular, paravertebral, intraarticular, translaminar, aplicación subcutánea, insuflación en fistulas, insuflación vaginal, insuflación vesico-uretral, entre otras. En padecimientos de índole uterino-vaginal la vía de aplicación recomendado es la insuflación vaginal (Asociacion Española de Profesionales Médicos en Ozonoterapia, 2010; Schwartz A., 2011).

En padecimientos ginecológicos se ha utilizado la insuflación vaginal para tratar padecimientos crónico- inflamatorios, procesos infecciosos recurrentes y en el mejoramiento de las condiciones útero-vaginales en tratamientos de fertilidad (Chandra-D'Mello R., 2009; G, 2015; Calderon I., 2016), por lo cual está vía fue la de elección para tratar a la paciente con VPH vaginal (insuflación vaginal) siguiendo el protocolo establecido por Schwartz A., 2011. La paciente llega a consulta con diagnóstico por qPCR y colposcopia de una lesión intraepitelial de alto grado por VPH subtipo 16 y 18, se realiza el tratamiento por ozonoterapia médica. Los resultados post-tratamiento fueron adelantadores ya que el resultado reportado por qPCR dio negativo a la infección por VPH, este resultado puede responder al desarrollo de diversos mecanismos moleculares que afectan de manera indirecta la infección viral y que se presentan al tratamiento de la ozonoterapia medica como es la peroxidación, la cual desregula el ciclo reproductivo viral, daña la cápside, bloqueando el contacto del virus a la célula infiriéndole una capacidad virucida (Elvis A. M., 2011) , haciendo que en enfermedades de índole viral exista una remisión del proceso infeccioso.

Para que el cáncer se desarrolle es necesario que se presenten múltiples condiciones entre ellas presencia de especies reactivas de oxígeno, especies reactivas de nitrógeno lo que lleva la inducción en la síntesis de citocinas pro-inflamatorias, estrés químico a la desregulación de las principales vías de señalización que llevan al desarrollo de la carcinogénesis y también fungen como cofactores que estimulan la integración viral al DNA celular (Senapati R., 2016). El caso presentado con anterioridad, muestra a una paciente con factores de riesgo para el desarrollo del cáncer como son relaciones sexuales de riesgo, uso de anticonceptivos orales; se realiza el diagnostico por colposcopia de lesión intraepitelial de alto grado la cual remitió post tratamiento de ozonoterapia medica vía insuflación transvaginal, según colposcopia se reporta satisfactoria, vulva y vagina normales, cérvix eutrófico, sin zonas de transformación , superficie lisa, bordes definidos, epitelio acetoblanco presente. Debido al tratamiento de ozonoterapia medica se han reportado cambios a nivel molecular y celular; activación de la angiogénesis, inmunoestimulación (interferón, factor de necrosis tumoral e interleucina 2), estimulación neuroendocrina, existen reportes que indican el aumento en ACTH, serotonina y endorfinas (Seidler V, 2008; Bocci V., 2005); aumento en la tasa de glicolisis, estimulando al 2-3,difosfogliceraldehído activando el ciclo de Krebs la producción de ATP, la reducción de NADH y la oxidación del Citocromo C por lo cual se sintetiza prostaciclina, enzimas antioxidantes como glutatión peroxidasa, catalasa, y superóxido dismutasa (Agosti I.D., 2016; Elvis A. M., 2011).

Se ha observado en pacientes tratadas vía vaginal con ozonoterapia médica, un aumento en concentración en sangre periférica de hepatoglobulinas, linfocitos CD25+, aumento en la concentración de IgM y la existencia de complejos de presentación inmune. En moco cervical han determinado la presencia de IL-6 y mieloperoxidasa (Chandra-D'Mello R., 2009). Se ha observado también un aumento de vasos sanguíneos endometriales post tratamiento de ozonoterapia médica, medidos por angiografía Doppler endometrial (Calderon I., 2016). Todos estos cambios pudieran explicarnos, el resultado obtenido al tratamiento de ozonoterapia médica a la infección por VPH.

## CONCLUSIONES

Concluimos que pudiese existir una correlación positiva entre el tratamiento y la remisión del proceso infeccioso y los cambios estructurales, sin embargo reconocemos que aún falta más investigación del efecto puntal en pacientes tratados con ozonoterapia médica y VPH.



## REFERENCIAS BIBLIOGRÁFICAS

1. Agosti I.D., G. E. (2016). Effectiveness of a Short-Term Treatment of Oxygen-Ozone Therapy into Healing in a Posttraumatic Wound. *Hindawi Publishing Corporation, 2016*, 1-5.
2. International Scientific Committee of Ozone Therapy. Madrid Declaration on Ozone Therapy. 2th ed. Madrid: ISCO3; ISBN 978-84-606-8312-4; 2015. 50 p.
3. Bhatla N., C. J. (2009). *Guía global para la prevención y control del cáncer cervicouterino*. LONDON: FIGO, International Federation of gynecology and Obstetrics.
4. Bocci V. (2005). *The clinical application of ozone therapy*. Nueva Zelanda: Springer.
5. Bouvard V, B. R. (2009). A review of human carcinogens–Part B: biological agents. *Lancet Oncology, 10*, 321-322.
6. Calderon I., C. M.-D. (2016). The effect of ozonated sterile saline irrigation on the endometrium – A preliminary study. *Journal of Obstetrics and Gynaecology, 36*, 635-640.
7. Cardile V., J. X. (1995). Effects of ozone on some biological activities of cells in vitro. *Cell Biology and Toxicology, 11*, 11.21.
8. Chandra-D'Mello R., G. G. (2009). Combined ozone & bacteriophage therapy as a component of a multi-pronged treatment of chronic inflammatory diseases of the female internal genitalia. *Free communication (oral) presentations / International Journal of Gynecology & Obstetrics 1* (pág. s139). Abstracts of XIX FIGO World Congress of Gynecology and Obstetrics.
9. Schwartz Adriana et al., “Guía para el uso médico del ozono – Fundamentos terapéuticos e indicaciones”, AEPRMO, 2011, 315 p. + XVIII + 11 p. láminas de color. ISBN: 978-84-615-2244-6
10. Diaz Luis J., M. A. (2013). Efecto modulador de la ozonoterapia sobre la actividad del sistema inmune. *Revista Cubana de Hematología, Inmunología y Hemoterapia, 29*, 143-153.
11. Elvis A. M., E. J. (2011). Ozone therapy: a clinical review. *Journal of Natural Science, Biology and Medicine,, 2*, 66-70.
12. Schwartz Adriana. (2015) Ozone therapy in the treatment of recurrent vulvo-vaginitis by *Candida Albicans*. *Revista Española de Ozonoterapia Vol. 5, nº1*, pp. 99-107
13. Ferlay J, S. I. (2013). *GLOBOCAN 2012 v1.0, Cancer Incidence and Mortality Worldwide: IARC CancerBase No. 11*. Lyon, France: International Agency for Research on Cancer; 2013.: WHO.
14. Villela G. (2015). Double genitourinary infection cured with medical ozonotherapy: a case report. *Revista Española de Ozonoterapia, 5*, 49-54.
15. Guan P, H.-J. R. (2012). Human papillomavirus types in 115,789 HPV-positive women: A meta-analysis from cervical infection to cancer. *Journal of Cancer, 131*, 2349-2359.
16. Hernández-Hernández D. M., A. G.-P. (2015). Panorama epidemiológico del. *Revista Medica Instituto Mexicano del Seguro Socail, 53*, s154-s161.

17. Huang Y.T., W. C. (2012). Clinical Behaviors and Outcomes for Adenocarcinoma  
Clinical Behaviors and Outcomes for Adenocarcinoma by Radical Hysterectomy and  
Adjuvant Radiotherapy or Chemoradiotherapy. *International Journal of Radiation  
Oncology biology physics*, 84, 420-427.
18. Seidler V, L. I. (2008). Ozone and its usage in general medicine and dentistry. A review.  
*Prague Medical Report*, 109, 5-13.
19. Senapati R., S. N. (2016). Molecular mechanisms of HPV mediated neoplastic  
progression. *Infectious Agents and Cancer*, 11, 59-70.
20. Trottien H, B. A. (2009). Epidemiology of mucosal human papillomavirus infection and  
associated diseases. *Public Health Genomic*, 12, 291–307.